Ein Fall von Syndaktylie.

(Mit 3 Abbildungen.)

Inaugural-Dissertation

zur

Erlangung der Doktorwürde

in der

gesamten Medizin

verfasst und der

hohen medizinischen Fakultät

der

Kgl. Bayer. Ludwig-Maximilians-Universität zu München

vorgelegt von

Friedel Nachimowitsch

aus Taganrog (Russland).

München 1913.

Kgl. Hof-Buchdruckerei Kastner & Callwey.

Ein Fall von Syndaktylie.

(Mit 3 Abbildungen.)

Inaugural-Dissertation

zur

Erlangung der Doktorwürde

in der

gesamten Medizin

verfasst und der

hohen medizinischen Fakultät

der

Kgl. Bayer. Ludwig-Maximilians-Universität zu München

vorgelegt von

Friedel Nachimowitsch

aus Taganrog (Russland).

ACAD. LUGD BAT. BIBL.

München 1913.

Kgl. Hof-Buchdruckerei Kastner & Callwey.

Gedruckt mit Genehmigung der medizinischen Fakultät der Universität München.

Referent:

Excellenz Professor Dr. Ritter von Angerer.

Meinen lieben Eltern
in Dankbarkeit gewidmet.

Digitized by the Internet Archive
in 2026

https://archive.org/details/IA41548308_0056

Die Mißbildungen, ihre Ursachen und Entstehung im allgemeinen und die Syndaktylie im besonderen sind in der letzten Zeit häufig Gegenstand kürzerer und längerer Abhandlungen gewesen. In der vorliegenden Arbeit will ich möglichst viele Fälle von Syndaktylie aus der Literatur zusammenstellen unter Berücksichtigung ihres Wesens, ihrer Untersuchungs- und Behandlungsmethoden und dann am Schlusse meiner Arbeit über einen besonderen Fall von Syndaktylie zu berichten, zu dem in der ganzen mir vorliegenden Literatur kein Gegenstück gefunden werden konnte. Mag es sein, daß schon ein gleicher Fall bereits vorgekommen war, jedenfalls ist er infolge der früher fehlenden Röntgenographie nicht richtig in seinen Einzelheiten erkannt worden.

Bevor ich zu meinem Thema übergehe, möchte ich an die Entwicklungsgeschichte der Extremitäten erinnern.

Im ersten Monat der Entwicklung erkennt man deutlich eine hervorragende Leiste (die Wolffsche oder Extremitätenleiste), welche vom untersten Schlundbogen aus zur Wurzel der oberen Extremität und von da weiter zur unteren Extremität geht. Die Gliedmaßen treten als längliche Verdickungen auf der

Wolffschen Leiste auf, später bilden sie breite Lappen, die an ihrer Abgangsstelle schwach eingeschnürt und ohne deutliche Gliederung sind. Die untere Extremität geht von der Wolffschen Leiste im Winkel zwischen Bauch und Beckenteil abwärts, die obere fällt in das Bereich des Dorsalhöckers. Am Ende des ersten Monats sind die Gliedmaßen rundliche Wülste.

Im zweiten Monat tritt die Gliederung schon mehr oder weniger deutlicher hervor. Die Gliederung der oberen Extremität geht etwas der unteren voraus. Dieser Vorgang macht sich besonders bemerkbar bei der Gliederung der Hand, im Gegensatze zu der des Fußes. Dieses Stadium beschreibt His folgendermaßen: „Beide Endplatten, obere und untere, bestehen aus einem dickeren Wulst, der von einem verdünnten Saum umfaßt wird. Die anfängliche Umgrenzungslinie ist weder bei der Hand- noch bei der Fußanlage gleichmäßig, sondern sie besitzt drei hervortretende Ecken, die dem Bereich des Finger- und Zehengebietes angehören. Die obere Ecke entspricht der Stelle, wo sich der Daumen bezw. die große Zehe bilden wird, die untere Ecke bezeichnet den Ort für den kleinen Finger oder die kleine Zehe, und die mittlere Ecke wird zu Mittelfinger oder Mittelzehe."

Innerhalb des äußeren Saumes treten kleine Grübchen auf; die zwischen diesen Grübchen befindlichen Wülstchen sind nichts anderes als die Anlage der Finger und Zehen.

Bei einem Embryo von ungefähr 54 Tagen kann man deutlich genug alle Teile der Extremitäten erkennen.

Das Anlegen des Extremitätenskelettes erfolgt nicht gleichzeitig. Die proximalen Skeletteile gehen den distalen in der Entwicklung voraus. Besonders bemerkbar ist dieser Vorgang an den Fingern und Zehen. Bei Embryonen der fünften und sechsten Woche ist die erste Phalanx schon mit Gewebe umsetzt, während die zweite und dritte noch unerkennbar ist.

Der Verknöcherungsprozeß besteht aus Zerstörung des Knorpelgewebes durch Ersatz mit Knochengewebe. Die Verknöcherung erfolgt entweder aus mehreren Zentren (platte Knochen), oder aus einem Zentrum (kleine Knochen der Hand- und Fußwurzel). Bei Röhrenknochen beginnt der Prozeß an der Diaphyse. Die Epiphysen bleiben längere Zeit knorpelig, um dem Wachstum nicht im Wege zu stehen.

Die meisten Mißbildungen werden auf das frühere Entwicklungsalter zurückgeführt, und deswegen begnüge ich mich mit diesem kurzen Ueberblick auf die normale Entwicklung der Extremitäten.

Bevor ich mit den Mißbildungen beginne, will ich erst erklären, was man eigentlich unter dem Ausdruck „Mißbildung“ versteht.

„Unter Mißbildung, Vitium primae conformationis, versteht man nach A.

Förster jede Veränderung der Form, welche ihren Ursprung einer Störung der ersten Entwicklung des Embryo verdankt.“ Die Mißbildungen, welche bei der Geburt oder frühzeitigen Ausstoßung der Frucht konstatiert werden können, sind mannigfaltigster Natur. Es kann die Mißbildung z. B. in Verkümmerung, Verkleinerung, in gänzlichem Mangel der Körperteile usw. bestehen. Am besten wäre es, die Einteilung Bischoffs beizubehalten:

1. Klasse: „Mißbildungen, denen zur Realisation der Idee ihrer Gattung etwas fehlt.
2. Klasse: Mißbildungen, die etwas mehr besitzen als ihnen der Idee ihrer Gattung nach zukommen sollte.
3. Klasse: Mißbildungen, deren Organisation der Idee ihrer Gattung nicht entspricht, ohne daß ihnen hierzu etwas fehlte oder sie etwas zu viel besäßen.“

Die Mißbildung kann sich über den ganzen Körper erstrecken und das manchmal in so hohem Grade, daß die menschliche Gestalt völlig verloren gegangen sein kann. Sie kann — und das ist meist der Fall — nur kleinere oder größere Abschnitte des Körpers betreffen. Im letzten Falle können die übrigen Körperteile wohlentwickelt sein. Manchmal finden wir die verschiedenartigen Mißbildungen an verschiedenen Körperabschnitten. Häufig kommt es vor, daß bestimmte Körperteile dergleichen Mißbildungen ausgesetzt sind.

Die Beteiligung des Geschlechtes an den Mißbildungen scheint auch nicht gleichmäßig zu sein. Man nimmt an, daß das weibliche Geschlecht mehr an den Mißbildungen beteiligt ist. Meckel versuchte die Ursache dieses Umstandes dadurch zu erklären, daß die Mißbildungen entstehen, bevor die Geschlechtsdifferenzierung eingetreten ist, und weil der weibliche Typus der ursprüngliche ist, ihm die Möglichkeit gegeben ist, an den Mißbildungen mehr Anteil zu nehmen als dem männlichen. Ueber 15 Fälle von Mißbildungen (Syndaktylie) berichtet Ehmke in seiner Inauguraldissertation, und von diesen 15 Fällen betrifft diese Mißbildung nur 5 mal das weibliche Geschlecht. Aber man muß doch annehmen, daß diese Fälle eine gleichartige Mißbildung darstellen, und man darf aus diesem Beispiel nicht den Schluß ziehen, daß das männliche Geschlecht an den Mißbildungen mehr Anteil nimmt als das weibliche. Durch ausführliche Arbeiten von Otto, Tiedemann und Meckel ist dieses Vorwiegen des weiblichen Geschlechtes bei den meisten Mißbildungen nachgewiesen worden.

Die Ursachen der Mißbildungen teilt man in zwei Hauptgruppen ein: innere und äußere. Am häufigsten aber wirken diese beiden Ursachen zusammen. Unter äußeren Ursachen verstehen wir die physikalischen (Stoß, Schlag, Anomalien am Amnion u. a.) und chemischen (Gifte, Infektionen, Temperaturschwankungen) Einflüsse, die eine

mehr oder weniger deutliche Veränderung an dem in der Entwicklung stehenden Organismus herbeiführen können. Es sind z. B. Fälle bekannt, in denen die Steigerung der Körpertemperatur der Mutter scheinbar einen Einfluß auf die Entwicklung des Embryo gehabt hat. Sie kann sogar zu frühzeitiger Ausstoßung der Frucht führen. Die dauernde Temperaturerniedrigung soll auch nach einigen Angaben indirekt durch Einwirken auf Blutbildung u. a. m. Einfluß auf Entstehung von Mißbildungen haben. Daß die äußeren Ursachen eine große Rolle bei der Entstehung von Mißbildungen spielen, ist besonders in der neueren Zeit experimentell am Tiere nachgewiesen worden.

Von einer inneren Ursache können wir nur dann sprechen, wenn eine Erklärung der Entstehungsursache durch äußere Einwirkungen nicht gegeben ist, und besonders noch dann, wenn es gelingt, dieselbe Mißbildung in mehreren Generationen nachzuweisen.

Früher glaubte man, daß die verschiedenartigen psychischen Affekte (Aufregung, Schrecken, sogenanntes Versehen usw.) einzig und allein die Ursachen der Mißbildungen seien. Aber als bester Gegenbeweis können folgende Punkte A. Försters dienen:

1. Dieselben Mißbildungen, welche in einzelnen Fällen durch das Versehen entstanden sein sollen, kommen erfahrungsgemäß viel häufiger ohne Versehen vor.

2. Dieselben Mißbildungen kommen auch bei Tieren vor, und zwar unter Umständen, wo von einem Versehen keine Rede sein kann.

3. Alle Mißbildungen entstehen am Anfang der Schwangerschaft, zu einem Zeitpunkt, wo viele Schwangere noch keine Ahnung von ihrem Zustand haben; trotzdem glauben sie, daß das Einwirken des Affektes am Ende der Schwangerschaft zustande gekommen sei.

4. Wiederholung der Mißbildungen bei derselben Frau.

5. Bei Zwillingen weist oft nur ein Kind eine Mißbildung auf, während man doch erwarten sollte, daß das Versehen auf beide Kinder zugleich eingewirkt habe.

6. Zwischen Mutter und Kind findet keine direkte Nervenverbindung statt.

7. Psychische Affekte in der Schwangerschaft kommen ziemlich häufig vor, Mißbildungen dagegen sind sehr selten.

Und trotz alledem kann man nicht verschweigen, daß es doch Fälle gibt, wo psychische Affekte (Gemütsbewegungen u. a.) einen Einfluß auf den Embryo haben können.

Einfluß der Eltern, sogen. „erbliche Uebertragung“, auf das Entstehen der Mißbildung ist durch zahlreiche Beispiele in der Literatur nachgewiesen worden.

Darwin spricht sogar von der Vererbung der erworbenen Schäden des Körpers. Von seinen vielen Beispielen wähle ich nur eines. Ein Mann habe in seinen Kinderjahren an einer Hautkrankheit auf den beiden Händen gelitten,

welche zu Verschmälerung, Verkürzung der Nägel und Verunstaltung der Daumen führte. Er hatte vier Kinder, von denen das älteste und das dritte Mädchen dieselben Mißbildungen auf den Händen aufwiesen. Die zwei anderen Kinder sollen normal gewesen sein. Die älteste Tochter hatte vier Kinder, von welchen die älteste und die dritte Tochter eine Anomalie des Daumens an beiden Händen zeigten. In der Literatur sind analoge Fälle nicht selten, aber ich will mich über solche Streitfragen nicht eingehender verbreiten.

Ich selbst kenne eine Bauersfamilie, in der die Mutter von Syndaktylie befallen ist und die zwei nacheinander geborenen Kinder von dieser Mißbildung, aber in höherem Grade, betroffen sind.

J. Fackenheim verfolgte an einem Patienten mit Polydaktylie die Aszendenz und konstatierte, daß die Urgroßmutter des Patienten an derselben Mißbildung litt. Die Deszendenz bis zum Patienten, welche aus 79 Mitgliedern bestand, war in 23 Fällen von verschiedenen Mißbildungen (Polydaktylie, Syndaktylie, Hasenscharte, Wolfsrachen) befallen. Am häufigsten aber finden wir in diesem Fall die Polydaktylie.

E. Jacobsohn bringt auf einer Tabelle eine Familie in vier Generationen. Die weiblichen und männlichen, mit einer Mißbildung behafteten Individuen haben sich mit Männern und Frauen verheiratet, welche aus Familien stammten, wo keine Mißbildungen vor-

handen waren, und trotzdem konnte man in vier Generationen nacheinander 15 mal Syn- und Polydaktylie in verschiedenen Variationen feststellen.

F. Klaussner berichtet in seiner Arbeit „Ueber Mißbildungen an menschlichen Gliedmaßen“ von vererbbarer Syn- und Polydaktylie. Der Patient ist ein Arbeiter, in dessen Familie schon solche Mißbildungen vorgekommen waren. Er hatte 16 Kinder: 10 sind tot, 6 leben. 9 Kinder wurden von Mißbildungen befallen und von diesen 6 mit Syndaktylie.

G. Joachimsthal erzählt in seinem „Beitrag zur Vererbungslehre“ von einer maltesischen Familie mit sechs Fingern. „Gratio K., der Vater, hatte überall sechs Finger und sechs Zehen, die alle beweglich waren. Von seinen vier Kindern hatte Salvator, der Aelteste, Finger und Zehen wie der Vater gebildet. Bei Georg, Andreas und Marie waren sie der Zahl nach normal, nur bei Georg und Marie etwas deform. Salvator hatte drei Söhne und eine Tochter, von denen zwei Söhne und die Tochter sechs Finger und sechs Zehen hatten. Georg hatte drei Töchter und einen Sohn; unter diesen hatten die erste und zweite Tochter 12 Finger und 12 Zehen, die dritte Tochter zwölf Finger, aber nur an dem einen Fuß sechs Zehen; der Sohn war normal. Andreas hatte nur regelmäßig gebildete Kinder. Das Mädchen hatte zwei Söhne und zwei Töchter, von denen nur ein Sohn an einem Fuß sechs Zehen besaß.“

Die starke Beteiligung der Vererbung bei den Mißbildungen ist außer Zweifel. Man konnte noch feststellen, daß die Mißbildungen in den Generationen allmählich zum Verschwinden kommen können, wenn den belasteten Individuen gesundes Blut beigemischt wird. Zum Schlusse meiner Worte über die Vererbung will ich noch auf einen Fall von W. Ebstein verweisen. In diesem Falle war eine Patientin mit Syndaktylie an beiden Händen und am linken Fuß betroffen. Ebstein sei es gelungen, die Aszendenz dieser Patientin zu verfolgen, und er konnte folgendes Bild bekommen: Vom Urgroßvater, welcher mit Syndaktylie befallen war, stammten 28 Deszendenten. Von diesen konnte man in 14 Fällen Syndaktylie der Hände, der Füße, oder beider Extremitäten zusammen konstatieren.

In solchen Fällen, wo von einer Vererbung die Rede sein kann, denkt man an die pathologische Beschaffenheit des Samens oder des Eies. Fehlerhafte Beschaffenheit des Eies und des Samens ist schon reichlich nachgewiesen worden, aber ob diese primäre Veränderung der Zeugungsprodukte als Ursache der später entstehenden Mißbildungen dienen kann, ist nicht mit Bestimmtheit zu sagen. In einigen Fällen z. B. hat man gesehen, daß ein Mann mit verschiedenen Weibern Kinder erzeugte, die stets dieselbe Mißbildung aufwiesen. Das kann nur für eine pathologische Beschaffenheit des Samens sprechen. Dasselbe konnte man bei manchen Frauen feststellen, was für die fehlerhafte Beschaffenheit des Eies spricht.

Als eine weitere Ursache der Mißbildungen kann man die mechanischen Einwirkungen (Stoß, Schlag, Verletzung usw.) auf das Ei oder auf den Embryo betrachten. Zahlreiche experimentelle Untersuchungen, durch Verletzung des Eies eine Mißbildung künstlich zu erzeugen, sind positiv ausgefallen.

Geringe Menge des Fruchtwassers, abnorme Lagerung des Kindes, fehlerhafte Beschaffenheit des Mutterleibes können selbstverständlich zu dieser oder jener Mißbildung führen. Diese Art der Einwirkung ist rein mechanischer Natur, und man muß annehmen, daß dieser Einwirkung die Extremitäten in erster Linie ausgesetzt sind (angeborene Luxation, Klumpfuß usw.).

Unter den mannigfaltigen Ursachen der Mißbildungen spielen zweifelsohne keine zu unterschätzende Rolle die Erkrankungen und Anomalien des Amnion und auch die frühembryonale Verwachsung der Fruchtoberfläche mit dem Amnion. Es steht nach zahlreichen und sehr wertvollen Arbeiten von His fest, daß noch in der vierten Woche des Embryonallebens das Amnion dicht an die Oberfläche der Frucht anliegt. Man nimmt an, daß diese Periode der Entwicklung besonders für die verschiedenartigen Mißbildungen disponierend sei. Es genügen kleinste Entzündungsprozesse, um das gleichmäßige Abheben des Amnion von der Körperoberfläche der Frucht zu verhindern. Küstner findet, daß wir keine Entzündungserreger bei diesem Vor-

gang zu suchen brauchen. Weil die jungen Epithelzellen keine Verhornung haben, so ist ihnen die Möglichkeit gegeben, beim festen Anliegen leicht zu verwachsen. Diese Entzündungs- oder Verwachsungsherde entsprechen meistens der Lokalisation der Mißbildung. Aber sehr oft kommt es vor, daß solche Entzündungsherde genügend weit voneinander entfernt sind, und wenn „bei dieser Gelegenheit das entzündliche Gewebe ausgezogen wird, so bilden sich die amniotischen Fäden (Simonart'schen), welche wiederum durch Umschnürung einzelner Körperteile deren Einschnürung und Abschnürung bewirken können" (Ahlfeld). Früher hat man bestritten, daß diese Fäden aus dem Amnion hervorgegangen seien. Die einen hielten sie für eine besondere Art der organisierten Lymphe. Die anderen dagegen wollten in diesen Fäden ein Entzündungsprodukt des Uterus sehen, welches die Eihäute durchwandert habe. Die mikroskopische Untersuchung einzig und allein konnte auf diese Frage Klarheit geben, aber das Gewebe ist durch Zerrung so hochgradig verändert, daß kaum die Möglichkeit gegeben ist, ein klares Bild zu bekommen. Und trotzdem behaupten einige, daß es sich um einfache, entzündliche Adhäsionen handle, die anderen dagegen sehen im stark veränderten Gewebe die Reste des ehemaligen Amniongewebes. Eines muß feststehen, nämlich, daß es Simonart'sche Fäden gibt; man konnte eine Verwachsung dieser Fäden mit der Oberfläche der

Frucht nach der Geburt nachweisen und die Beziehungen zwischen den Fäden und den vorhandenen Mißbildungen feststellen. Die in leichtem Grade, aber doch genügend hervorragenden Wülste der Extremitätenanlage scheinen mehr der Abschnürungs- und Umschnürungsgefahr ausgesetzt zu sein.

Die Poly- und Syndaktylie kann man nicht immer als eine Mißbildung, welche durch amniotische Verwachsungen entstanden ist auffassen. Dafür spricht die Häufigkeit des Auftretens dieser Mißbildung an beiden Händen oder Füßen und dann noch, was besonders wichtig ist, die Vererbung. A. Förster führt die Polydaktylie auf „eine ursprüngliche Verdoppelung der Keimanlagen der einzelnen Finger und Zehen zurück", und von der Syndaktylie sagt er, „daß die Finger in Fällen, wo die Verdoppelung nicht ganz vollständig war, sehr kurz und untereinander verwachsen erscheinen".

Die zahlreichen Beobachtungen von Zagorsky, Barkow, G. Braun, Ahlfeld und vielen anderen sprechen übereinstimmend für die größte Bedeutung und den direkten Einfluß der amniotischen Fäden auf die Entstehung der verschiedenartigen Mißbildungen.

Eine etwas geringere Bedeutung bei der Entstehung der Mißbildungen scheint die Nabelschnur zu haben; aber auch die in abnormer Weise um den Embryo gelagerte einschnürende Nabelschnur kann hochgradige Veränderungen am Embryonalkörper hervorrufen.

Alle Ursachen der Mißbildungen, die ich bis jetzt geschildert habe, können, mit Ausnahme der Vererbung, sehr selten als direkte Ursache der Syndaktylie in Betracht kommen. Jetzt nimmt man an, daß die Ursache dieser Art der Mißbildung mangelhafte Epitheleinschnürung sei, welche bewirkt, daß einige Finger und Zehen ungetrennt bleiben. Man bezeichnet diesen Vorgang als Hemmungsbildung, d. h. eine Hemmung, welche der widernatürlichen Vereinigung derjenigen Teile des Körpers dient, welche normalerweise doppelt oder mehrfach bleiben sollten. Früher nahm man sogar an, daß sie Ursache mehrerer Mißbildungen sei.

Entwicklungsgeschichtlich steht fest, daß der Daumen sich zuerst trennt, und darum vielleicht finden wir ihn am seltensten mit anderen Fingern verschmolzen.

Ueber einen seltenen Fall von Syndaktylie berichtet Lempp. In diesem Fall von Syndaktylie sei auch der Daumen befallen gewesen.

Am häufigsten aber sind der III. und IV. Finger betroffen. Von 15 Fällen in der Arbeit Ehmkes war 7 mal der III. und IV. Finger beteiligt.

Eine der häufigsten Mißbildungen an den Extremitäten ist die Ueberzahl der Finger (Polydaktylie), und in der Literatur gibt es Fälle mit 7, 8, ja 10 Fingern. Man beobachtete ein Fehlen des Daumens und manchmal Ersatz durch zwei gewöhnliche Finger. Man hat auch

Spaltungen der ersten Phalanx gesehen, und somit artikulierte nur ein Phalangenknochen mit dem Metacarpus.

Jetzt will ich zur Einteilung der Syndaktylie nach der Art der Verwachsung übergehen. Was nun die Art der Verbindung betrifft, so kann sie in einer häutigen Verwachsung allein bestehen; in diesem Falle sprechen wir von Syndaktylia cutanea; wir sprechen von Syndaktylia ossea, wenn eine knöcherne Verbindung besteht, und von Syndaktylia fibrosa, wenn die Verschmelzung durch das Bindegewebe zustande gekommen ist. Ammon will noch eine muskuläre Verbindung annehmen, und er nennt sie Syndaktylia carnosa. Es gibt noch eine Art von Syndaktylie, die sogenannte gitterförmige, wenn die Finger distal verwachsen, proximal getrennt sind. Nach der Zahl der Finger, welche die Verschmelzung betrifft, muß man eine komplette oder totale und partielle Form der Syndaktylie unterscheiden. Die zweite Form ist verhältnismäßig häufig, die erste dagegen selten. Einen Fall von kompletter Syndaktylie beschreibt Rasch: Die Finger beider Hände sind bis zu den Nägeln verschmolzen. Sogar zwischen Daumen und Zeigefinger ist eine häutige Verbindung vorhanden. Die Phalangen der Finger kann man durchtasten, aber das Verschieben der Finger gegenseitig ist unmöglich. Die Daumen haben beiderseits zwei Metakarpalknochen. Auf jedem dieser zwei Metakarpalkno-

chen sitzt je eine Phalange, auf diesen die zweiten usw., also überzählige Phalangen, welche dadurch in drei Teile geschieden sind und drei gesonderte Nägel tragen. Ulnarseits sind noch überzählige Finger vorhanden. An beiden Händen waren 16 Fingeranlagen.

Bittner beobachtete zwei Fälle von kompletter Syndaktylie. Im ersten Falle waren der Carpus und Metacarpus wohlgebildet, jedoch konnte man nur drei Finger durchtasten. Zwischen dem II. und III. Finger fühlte man die Rudimente der zwei fehlenden Finger. Bei der Operation stellte man eine knöcherne Verbindung fest.

Im zweiten Falle waren auch alle 5 Finger untereinander verwachsen. Zwischen Daumen und Zeigefinger bestand eine Weichteilverbindung, zwischen den übrigen eine knöcherne.

Lerno beschreibt eine komplette Syndaktylie aller vier Extremitäten bei einem 13 Tage alten Knaben.

Die einfachste und die häufigste Verschmelzung der Finger ist die cutane, nicht so häufig ist die fibröse und am seltensten ist die Syndaktylia ossea. Bei der knöchernen Verbindung sind die Phalangen, welche zusammengeschmolzen sind, meistens nicht so hart, daß man bei deren Durchtrennung eine Säge benötigt. Am häufigsten sind sie nicht mehr als knorpelhart, und ein Schnitt kann sie vollständig durchtrennen. Was die Funktionsstörungen betrifft, welche diese Anomalie mit sich bringt, so kann man sagen, daß es in erster

Linie Bewegungsstörungen der Hand sind, die manchmal so groß sein können, daß die Hand vollständig unbrauchbar sein kann; dies tritt nur bei kompletter Syndaktylie der Hand ein. Meist sind die Störungen so unbedeutend, daß die behafteten Individuen keine oder eine sehr geringe Behinderung bei den gewöhnlichen Beschäftigungen fühlen. Wenn der Gebrauch der Hände ohne Hindernis zustande kommen kann, dann darf die Operation kein unbedingtes Erfordernis sein.

Sehr oft ist die Syndaktylie mit anderen Mißbildungen kombiniert. Am häufigsten finden wir sie verbunden mit Polydaktylie und weniger häufig mit Hydrocephalus. Aus der Literatur sei nur ein Fall erwähnt. Tschudy hat bei einem 4 Monate alten Mädchen komplette Syndaktylie sämtlicher Extremitäten mit ausgesprochen hydrocephaler Schädelbildung beobachtet.

Verhältnismäßig oft tritt die Kombination der Syndaktylie mit Hasenscharte und Wolfsrachen auf.

Ich möchte jetzt zu den Heilungsmethoden der Syndaktylie übergehen; zuvor aber sei es mir gestattet, einiges über die Untersuchungsmethoden und über die Fehler, welche bei der Untersuchung am häufigsten zustande kommen, vorauszuschicken.

Alle Mißbildungen kann man vom chirurgischen Standpunkte aus in zwei Gruppen einteilen. Zu den ersten gehören diejenigen Mißbildungen, welche der Therapie nicht zugäng-

lich sind. Zur zweiten Gruppe zählt man jene, welche durch verschiedene chirurgische Maßnahmen mehr oder weniger gebessert werden können. Die Fortschritte, welche die Chirurgie in der neueren Zeit gemacht hat, gestatten ihr jetzt auch solche Operationen auszuführen, welche vor kurzem als etwas Unmögliches gegolten haben. Selbstverständlich haben den größten Einfluß auf die chirurgische Therapie die Verbesserung der Untersuchungsmethoden und besonders die Röntgenographie gehabt. Die genauere Untersuchung der Mißbildungen an den Extremitäten ist seit der Anwendung der Röntgenographie in eine neue Phase getreten. Freilich gibt es eine Reihe von Mißbildungen an den Extremitäten, z. B. manche Formen von Syndaktylie, welche ohne Durchleuchtung prompt diagnostiziert werden können. Aber bei einer großen Zahl von Mißbildungen führt die Untersuchung ohne Durchleuchtung zu den verschiedensten Irrtümern. Als Beispiel will ich ein paar Fälle aus der Literatur zusammenstellen. Klinisch diagnostizierte man Verdoppelung des IV. Fingers, bei der röntgenologischen Untersuchung konnte man leicht feststellen, daß es sich nur um eine Spaltung des Metacarpus III handle (Klaussner). Einige Fälle sind von E. Jacobsohn beschrieben. Klinisch konnte man nur Syndaktylie des III. und IV. Fingers konstatieren. Auf dem Röntgenogramm ergab sich folgendes Bild: zwischen dem III. und IV. Finger sah man einen überzähligen Finger

mit 3 Phalangen, von welchen nur die Grundphalanx nicht voll entwickelt war. Die proximale Hälfte fehlte vollständig. Die Mittelphalanx war etwas länger als die des III. und IV. Fingers. Die Endphalanx des IV. Fingers und die des überzähligen waren miteinander verbunden.

Joachimsthal beobachtete einen Fall, bei welchem Syndaktylie des III. und IV. Fingers diagnostiziert werden konnte. Bei der Durchleuchtung aber stellte man fest, daß beiderseits eine Gabelung des dritten Metacarpusknochens bestand und noch zwischen dem III. und IV. Finger ein überzähliger Finger eingeschaltet war.

Man kann sicher sagen, daß seit Einführung der Röntgenographie in die chirurgische Diagnostik diejenigen Mißbildungen, welche früher als etwas Seltenes angesehen wurden, jetzt häufig genug diagnostiziert werden können. Ich will nur auf die jetzt verhältnismäßig oft gestellte Diagnose von Kombination der Syn- und Polydaktylie hinweisen.

Wie ich schon gesagt habe, kann die Mißbildung den Körper so hochgradig verändern, daß von einer Therapie keine Rede sein kann. Aber es gibt doch eine große Anzahl von Mißbildungen, besonders an den Extremitäten, welche gebessert werden können und müssen. Zu den letzteren Mißbildungen gehört zweifelsohne die Syndaktylie. Aber die Kombination der Syndaktylie mit anderen Mißbildungen an derselben Extremität, fehlerhafte Funktion

von vornherein, können als Hindernis für die Therapieanleitung sein. Als bestes Beispiel kann folgender Fall dienen, welcher von Klar am 15. Dezember 1911 in der Münchner Gesellschaft für Kinderheilkunde demonstriert wurde. Es war ein 9jähriger Knabe mit Syndaktylie an beiden Händen und partiellem Riesenwuchs der Finger. Bei der normalen Geburt konnte man abnorm wenig Fruchtwassergehalt feststellen. In der Familie seien keine Mißbildungen vorhanden. Schon bei der Geburt habe man den Riesenwuchs der syndaktylischen Finger bemerkt. Die Operation wurde von mehreren Chirurgen abgelehnt. An der rechten Hand bilden der III., IV. und V. Finger eine Masse; dorsal sind die Phalangen durchtastbar, volar kann man eine Masse fühlen. Der Daumen und Zeigefinger sind normal. Bei der Durchleuchtung erkannte man, daß die Endphalangen des III. und IV. Fingers zusammengewachsen waren und einen gemeinsamen Nagel hatten; der V. Finger hatte seinen eigenen Nagel. Der normale Zeigefinger ist 6,5 cm lang, die syndaktylischen 11 cm. „Die Operation ist nicht anzuraten, da jetzt weder physiologisch noch elektrisch Flexoren der syn- und makrodaktylen Finger nachweisbar sind."

Daß die Korrektion der verwachsenen Finger nicht so leicht ist, dafür spricht die zahlreiche Literatur und die ungewöhnlich große Zahl der verschiedenartigen Methoden. Die größte Schwierigkeit lag darin, daß kurze Zeit

nach der Operation Wiederverwachsung eintrat. Man war daher darauf bedacht, ein Mittel zu finden, welches gestattete, eine Verwachsung zu verhindern. Man kann annehmen, daß seit Einführung der Transplantation nach Thiersch auf diesem Gebiete schon viel gewonnen ist. Bevor ich zur Schilderung der Operationsmethoden übergehe, sei es mir gestattet, nur diejenigen Namen zu nennen, welche sich mit dieser Frage beschäftigt haben: Fabricius von Hilden, Blasius, Maisonneuve, Lister, Didot, Velpeau, Dieffenbach, Vogel, Rudtorffer, Zeller von Zellenberg, Langenbeck u. v. andere. Die meisten Heilungsmethoden der Syndaktylie haben jetzt nur historisches Interesse, aber einige derselben seien hier erwähnt.

Das einfachste Verfahren ist von Celsus beschrieben; es bestand in bloßer Durchtrennung der Hautbrücke bis zur Kommissur. Man zieht die zusammengewachsenen Finger so weit als möglich auseinander; den Schnitt führt man vom oberen Rand der Verwachsung bis zum untersten Punkt derselben. Wenn man diese breite Wundfläche der Heilung durch Granulation überläßt, beginnt sofort die Verwachsung. Man versuchte sogar diese Flächen mit Bleistreifen oder Heftpflaster zu bedecken; aber immer zeigten sich dieselben Mißerfolge.

Fabricius von Hilden u. A. wollten durch Einlegen von Fäden und Draht manch-

mal sogar ohne Durchtrennung der Brücke zum Ziele kommen.

Blasius machte mit Hilfe eines Troikarts eine Oeffnung und benützte nach dem Zurückziehen des Stieles die Röhre zum Durchziehen eines Bleidrahtes.

Eine weitere unblutige Methode bestand noch im Anlegen von Klemmen.

Lister zog nach der Durchtrennung der Brücke die Kommissur mit Gummistreifen zurück. All' diese Maßnahmen waren fast immer erfolglos und kurze Zeit nach der Operation konnte der Arzt das Wiederverwachsen konstatieren. Deswegen finden diese Methoden jetzt keine Anwendung in der Praxis.

Vogel berichtet über einen gut geheilten Fall, welcher mit Dittelscher Ligatur behandelt wurde. Man zog an den Fingerwurzeln einen Bleidraht zwischen denselben durch und hinter diesem her einen wollenen Faden, so daß schließlich die Finger gänzlich durchschnitten waren; nach dem Faden wurde für denselben Zweck der Bleidraht gebraucht.

Rudtorffer hat diesen Draht ohne Faden zwecks Entstehung eines vernarbten Loches angewandt. Später durchtrennte er von diesem Loch aus die Brücke. Wenn es auch in der Literatur ein paar nach diesen Methoden mit Erfolg behandelte Fälle gibt, so leitet sich doch kein Recht für Anwendung dieser Methode daraus ab, denn die Literatur berichtet mehr über Mißerfolge bei dieser Operation als über Erfolge.

Der erste, welcher auf den Gedanken kam, einen Hautlappen zu bilden, um die Wundfläche verdecken zu können, war Zeller von Zellenberg. Er bildete ein dreieckiges Hautläppchen, dessen Basis im Metakarpophalangealgelenke, dessen Spitze im ersten Interphalangealgelenke lag, löste dieses Läppchen los, durchtrennte die Verwachsung, schlang dieses Läppchen zwischen den Grundphalangen an der Stelle der normalen Fingerkommissur durch und nähte es an der volaren Seite zusammen.

Velpeau war von dieser Methode nicht befriedigt und hat den Kommissurenwinkel direkt genäht. Vor dem Trennungsschnitt am oberen Winkel der Verbindungsmembran führte er drei Fäden hindurch, und nach der Trennung benützte er dieselben als Nähte zum Aneinanderpressen des volaren und dorsalen Blattes der Hautduplikatur.

Eine weitere Methode von Didot und Nélaton bestand darin, daß man bei der Syndaktylie, z. B. des III. und IV. Fingers, einen breiten Dorsallappen vom IV. Finger zur ulnaren Seitendeckung des III., einen anderen entsprechenden Volarlappen vom III. Finger zur radialen Seitendeckung des IV. bildete. In solcher Weise entstand eine Brücke, welche die beiden Finger trennen konnte. Den Kommissurenschluß konnte man erzielen durch Vernähung der proximalen Ränder der beiden Lappen.

v. Langenbeck machte dasselbe mit dem Unterschied, daß er diese zwei Lappen nur zur Deckung von einem Finger verwendete, während er den zweiten ganz unbedeckt ließ.

Dieffenbach nahm den Lappen von der Mittelhand oder der Schwimmhaut selbst her und drehte ihn in die Kommissurbrücke hinein.

Schüller beschreibt einen Fall von Syndaktylie des III. und IV. Fingers der rechten Hand bei einem 6jährigen Mädchen, welches im 1. Lebensjahr von dem Hausarzt operiert wurde. Aber unmittelbar nach der Trennung trat wieder die Verwachsung ein. Ein Jahr später wurde die Trennung wieder von demselben Arzte vorgenommen und fast mit derselben Erfolglosigkeit, nur die Fingerspitzen blieben etwas getrennt. Die Wiederverwachsung der Finger trat beide Male erst dann ein, wenn die Wunden an beiden Fingern vollständig geheilt waren. Schüller will nicht an eine echte Verwachsung denken, sondern er erklärt diesen Vorgang als „enorme narbige Verkürzung der durchschnittenen Fingerausläufer der Palmaraponeurose". Aus diesem Grunde machte er den Vorschlag den durchschnittenen Faszikel der Palmaraponeurose herauszuziehen und diesen besonders in dem Fingerwinkel so gut als möglich zu entfernen. Den beschriebenen Fall hat Schüller selbst das letzte Mal operiert, und zwar machte er einen Lappenschnitt mit Herausziehen des Faszikels der Palmaraponeurose. Etwa $1^1/_2$ Jahre nach der Operation sah Schüller seine Patientin, welche

ihre Finger aktiv bewegen, strecken, spreizen, beugen und sogar damit Klavier spielen konnte.

War die verbindende Hautbrücke ziemlich breit, so wandte Decès eine Methode an, welche im folgenden bestand: Man faßte die Membran in der Mitte mit einer Pinzette, und dann führte man an beiden Seiten den Branchen entlang zwei Schnitte. Die durch diese Schnitte entstandene Brücke zog sich durch Zusammenschrumpfung in die Kommissur zwischen beiden Fingern zurück, während die Wundflächen an der Innenseite der Finger granulierten.

König gibt für den Fall, daß die Verbindungsmembran zu schmal ist, folgendes Verfahren an: Er bildete einen Hautlappen vom Handrücken oder Handteller, welchen er in die Kommissur drehte und befestigte. Bei Anwendung dieser Methode muß man aber die Gefahr des Absterbens solcher Lappen berücksichtigen.

Seit Anwendung der Transplantation (nach Thiersch) ist das Gebiet der Syndaktyliebehandlung viel breiter geworden. Sehr viele Syndaktyliefälle, welche früher als inoperabel angesehen werden mußten, werden jetzt mit Erfolg operiert.

Overmann beschreibt einen Fall, welcher von Trendelenburg durch Hauttransplantation nach Thiersch operiert wurde. Es handelte sich um ein 3jähriges Mädchen mit Syndaktylie des III. und IV. Fingers der rechten

Hand. 15 Tage nach der Operation konnte die Patientin als geheilt entlassen werden.

Was die Zeit, in welcher die Operation vorgenommen werden muß, anlangt, so herrscht hier keine Einigkeit. Die einen behaupten, daß die chirurgische Behandlung so früh als möglich einsetzen müsse, die anderen (Dieffenbach, Chelius) dagegen sagen, daß die Syndaktylie erst in späterer Zeit operiert werden dürfe, weil das Feld für die Operation größer werde und weil — das ist sehr wichtig — die Operationen der Syndaktylie in frühem Alter sehr häufig mißlängen.

* * *

Zum Schlusse meiner Arbeit möchte ich noch einen Fall beschreiben, welcher in der Münchner Chirurgischen Klinik behandelt wurde und der insofern von wissenschaftlichem Interesse ist, weil ich einen gleichen oder ähnlichen Fall in der Literatur nicht finden konnte.

KRANKENGESCHICHTE.

Anton H., Stud. pharm., 23 Jahre alt, wurde am 21. Februar 1912 in die chirurgische Abteilung des Krankenhauses München l. d. Isar aufgenommen.

Anamnese: Pat. gibt an, daß seine Eltern gesund seien. Zwei Schwestern und ein

Bruder der Mutter seien jedoch tuberkulös. Ein Bruder und eine Schwester der Mutter seien gestorben. Irgendwelche Mißbildungen irgend eines Organes hat nach Angabe des Patienten kein Mitglied seiner Familie gehabt. Der Patient hat fünf gesunde Geschwister, von denen ebenfalls keines irgend eine Mißbildung aufweist. Er selbst hat folgende Krankheiten als Kind durchgemacht: Masern und Scharlach. Vor einem Jahre wurde eine Radikaloperation am linken Ohr wegen chronischer Mittelohreiterung gemacht (in Koblenz). Er gibt an, die Vereinigung des III. und IV. Fingers der rechten Hand als Geburtsfehler zu haben. Der Patient will sich gern operieren lassen, ausschließlich aus kosmetischen Gründen. Eine Störung bei allgemeinem Gebrauch der rechten Hand, beim Schreiben usw. habe er niemals bemerkt. Die Beugung und Streckung kann der Patient aktiv leicht ausführen, aber Bewegungen der Finger gegeneinander sind vollständig unmöglich.

Der objektive Befund ist folgender: Der III. und IV. Finger sind von der Kommissur bis zu den Fingerspitzen vollständig verwachsen. Die verwachsenen Finger sind ungefähr $1^1/_2$ cm kürzer als die der normalen linken Hand. An der volaren Seite (Fig. 1) scheint die Verschmelzung viel mehr ausgesprochen zu sein als an der dorsalen. Die queren Hautfurchen an der volaren Seite an der Stelle des Metakarpophalangeal- und Phala-

Fig. 1.

gelenkes zwischen der I. und II. Phalanx sind gemeinsame. Die Hautfurchen zwischen der II. und der Endphalanx sind weniger deutlich ausgeprägt, aber auch zusammenhängend. Die übrigen drei Finger sind vollständig normal entwickelt.

An der dorsalen Seite (Fig. 2) sieht die Verwachsung etwas anders aus. Der Interdigitalraum ist schon nicht so stark mit Weichteilen ausgefüllt, er ist mehr eingesun-

Fig. 2.

ken. Die Verwachsung ist besonders stark an den Endphalangen. Ohne Betasten könnte man an eine ausgesprochene Auftreibung der Endphalangen des IV. Fingers denken, weil man etwas oberhalb der Mitte der II. Phalanx eine distal zunehmende Verdickung bemerkt. Bei der Betastung dagegen kann man feststellen, daß die zweiten Phalangen annähernd normal entwickelt sind, aber oberhalb dieser fühlt man eine knochenharte Brücke. An den Fingerenden sieht man einen gemeinsamen, dach-

firstförmig unter einem stumpfen Winkel gestellten Nagel.

Das Röntgenbild (Fig. 3) ergibt folgenden Befund: Die Metakarpalknochen sind normal entwickelt. Die Grundphalangen sämtlicher Finger zeigen ebenfalls keine Veränderungen. Die II. und III. Phalanx des Zeige-

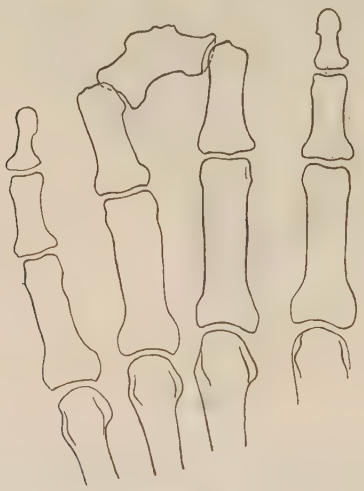

Fig. 3.

fingers und des kleinen Fingers sind vollständig normal. Etwas Interessantes sehen wir am III. und IV. Finger. Die beiden zweiten Phalangen sind ihrer Größe nach gut entwickelt. Am distalen Ende derselben an der gewöhnlichen Stelle sehen wir keine Artikulationsflächen. Dieselben sind gewissermaßen abgeglitten schräg, nach den einander zuge-

kehrten Seiten der beiden Glieder, und rudimentär entwickelt. Die Gestalt der beiden knöchern verwachsenen Endphalangen ist wesentlich verändert, sie sind viel dicker, als sie normal sein sollten. Die Mittellinien dieser zwei Endphalangen kreuzen sich unter einem Winkel von 110°. Die Verschmelzungslinie kann kaum deutlich erkannt werden.

Operation am 24. II. 1912 (Prof. Grashey): Unter Lokalanästhesie Umschneidung des Doppelnagels, Auslösung der Endglieder in den Gelenken, Spaltung der Hautbrücke bis zu den Metakarpalköpfchen, seitliche quere Entspannungsschnitte, Mobilisierung der so entstandenen Läppchen, sowie der übrigen Wundränder. Nähte.

Die Heilung erfolgt ohne Störung, nur einige der basalen, stärker gespannten Nähte schnitten durch, die kleinen entstandenen Lücken granulierten zu. In den ersten Tagen waren beide Finger etwas gestaut. Nach beendeter Wundheilung wurde sogleich mit Gymnastik und Massage begonnen.

31. V. 1912: Der Patient stellt sich wieder vor. Stumpf gut gepolstert. Narben mäßig verstrichen, nicht druckempfindlich. Interdigitalfalte 1 cm länger als die übrigen. Spreizen passiv gut, aktiv null. Beim Einbiegen berühren die Stümpfe die Hohlhand; die Finger haben ziemlich Kraft. Pat. kann sie auch in der entgegengesetzten Richtung beugen bezw. strecken. Patient kann jetzt leichter arbeiten

als früher; an den Stümpfen ist das Gefühl noch etwas herabgesetzt. Narben indolent.

29. VI. 1912: Das Gefühl an den Stümpfen ist schon viel besser als bei der letzten Untersuchung. Aktives Spreizen unmöglich, passives gut. Der Patient ist mit dem Erfolg der Operation vollständig zufrieden, um so mehr, da ihm früher von mehreren Aerzten von der Operation abgeraten worden war. Keine Neigung zu Wiederverwachsung. Die Interdigitalfalte blieb unverändert, etwas höher als die übrigen Falten.

* * *

Es bleibt mir nur übrig, die angenehme Pflicht zu erfüllen, meinem hochverehrten Lehrer, Seiner Exzellenz Prof. v. Angerer, für die Uebernahme des Referats, und Herrn Prof. Grashey für die Ueberlassung dieses Falles und Willigkeit, mit der er mich zu jeder Zeit bei meiner Arbeit unterstützte, meinen herzlichsten Dank auszusprechen.

Literatur.

1. His, W.: Anatomie menschlicher Embryonen. Leipzig 1880–88.
2. Förster, A.: Die Missbildungen d. Menschen. Jena 1861.
3. Bischoff: Entwicklungsgeschichte mit besonderer Berücksichtigung der Missbildungen in Wagners Handwörterbuch d. Physiologie. I. Bd. Braunschweig 1842.
4. Meckel, J. F.: Von den Verschmelzungsbildungen. (Archiv für Anat. und Physiol. 1826.)
5. Tiedemann: Anatomie der kopflosen Missgeburten mit wichtigen Bemerkungen über die Genese der Missbildungen im allgemeinen. Landshut 1813.
6. Ehmke, U.: „Ueber die Syndaktylie". Kiel 1902.
7. Fackenheim, J.: Ueber einen Fall von hereditärer Polydaktylie mit gleichzeitiger erblicher Zahnanomalie. (Jenaische Zeitschrift für Naturwissenschaft. Bd. XXII. 1888.)
8. Jacobsohn, E.: Ueber kombinierte Syn- und Polydaktylie. (Beitrag z. klin. Chirurg. LXI. 2. 1909.)
9. Klaussner, F.: Ueber Missbildungen der menschlichen Gliedmassen und ihre Entstehungsweise. Wiesbaden 1900.
10. Joachimsthal, G.: Ueber angeborene Anomalien der oberen Extremitäten und Beitrag zur Vererbungslehre. (Verhandl. d. Deutsch. Ges. f. Chirurg. 1895. 24. Kongr. Nr. 12.)
11. Ebstein, W.: Vererbung von Missbildungen der Finger und Zehen. (Virchows Archiv Bd. 143. H. 2. 1898.)
12. Küstner: Müllers Handbuch für Geburtshilfe. 2. Bd.
13. Ahlfeld, F.: Die Verwachsungen des Anmion mit der Oberfläche der Frucht. (Bericht und Arbeit aus der geburts-gynaek. Klin. zu Marburg. III. Bd.)
14. Lempp: Missbildungen der Finger und Zehen. München 1905.

15. Ammon: Die angeborenen chirurgischen Krankheiten der Menschen. Berlin 1840.
16. Rasch, H.: Ein Fall von kongenitaler kompletter Syndaktylie und Polydaktylie. (Beitr. z. klin. Chirurg. 18. Bd. II. H. 1897.)
17. Bittner, W.: Zwei Fälle von totaler Syndaktylie der Hand. (Prager med. Wochenschr. 1895. Nr. 41.)
18. Lerno: Flandre medicale. 8. II. 1895.
19. Tschudy, E.: Ein Fall von angeborener vollständiger Verwachsung aller 5 Finger. (Deutsche Zeitschr. f. Chirurg. Bd. 35. 1893.)
20. Klar: Jahrbuch für Kinderheilkunde und physische Erziehung. H. 3. Berlin 1912.
21. Schüller: Syndaktylie und überschüssige Phalangenanlage. (Fortschr. auf d. Gebiete der Röntgenstrahl. Bd. II.)
22. König, F.: Lehrbuch der speziellen Chirurgie. Berlin 1900.
23. Overmann, P.: Syndaktylie, ihr Wesen und ihre Behandlung. (Inaug.-Dissert. Bonn 1891.)
24. Brohl: Beseitigung der narbigen Syndaktylie mittelst Thierscher Transplantationen. (Deutsche med. Wochenschr. 1893, p. 866.)
25. Dieffenbach: „Operative Chirurgie". Leipzig 1845. Bd. I.
26. Birnbaum, R.: Klinik der Missbildungen und kongenitalen Erkrankungen des Foetus. Berlin 1909.
27. Schwalbe, E.: Die Morphologie der Missbildungen der Menschen und der Tiere. I. Teil. 1906.
28. Kühne, A.: Ueber einen Fall von Syndaktylie und amniotischen Abschnürungen. München 1906.
29. Leser, E.: Spezielle Chirurgie.
30. Schwalbe, E.: Missbildungen und Variationslehre. Jena 1910.

Lebenslauf.

Am 16. Januar 1887 wurde ich, Friedel Nachimowitsch, in Taganrog, Rußland, als Sohn des Kaufmanns Josef Nachimowitsch geboren. Von 1897 bis 1902 besuchte ich eine Volksschule. Im Herbst 1902 trat ich in eine Steigerschule (Bergwerkschule). Im Jahre 1905 bestand ich die Schlußprüfung. Nach zweijährigem häuslichen Unterricht habe ich im Jahre 1907 die Reifeprüfung am Gymnasium zu Taganrog bestanden. 1908/09 studierte ich zwei Semester an der Universität zu Lausanne. Im Herbst 1909 wurde ich an der Kgl. bayer. Universität zu München immatrikuliert.